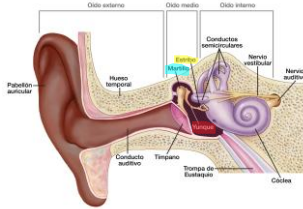


Sistema Óseo

Huesos del oído:

- De lateral a medial, constituyen una cadena articulada, desde la membrana timpánica hasta la ventana vestibular se encuentran: martillo, yunque y estribo.
- Para ello es necesario conocer de manera superficial las partes del oído

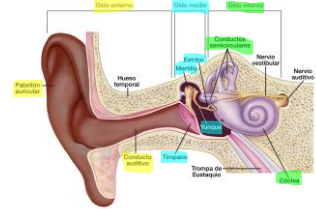


1

Sistema Óseo

Anatomía del oído

- Oído externo:** Pabellón auricular y conducto auditivo externo.
- Oído medio:** Caja auricular.
- Oído interno:** Cóclea y conductos semicirculares.

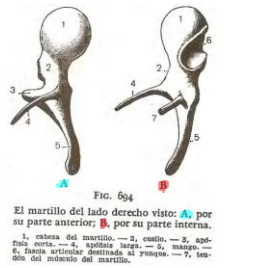

2

Sistema Óseo

Martillo:

- Es el huesecillo más voluminoso. Alargado de arriba hacia abajo, en él se describen: una cabeza, situada hacia arriba y alojada en el receso epitimpánico, redondeada, lisa y convexa, que se articula con el yunque.

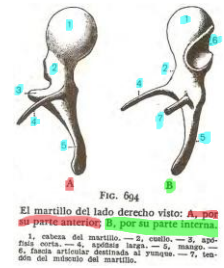


3

Sistema Óseo

Martillo:

- Cabeza del martillo
- Cuello
- Apófisis corta
- Apófisis larga
- Mango
- Fascia articular al yunque
- Tendón del músculo martillo

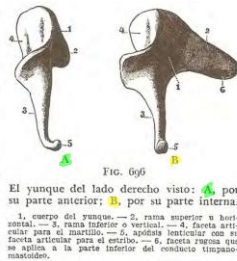


4

Sistema Óseo

Yunque:

- Este huesecillo está ubicado medial y detrás del martillo.

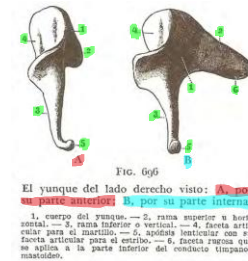


5

Sistema Óseo

Yunque:

- Cuerpo
- Rama superior
- Rama inferior
- Faceta articular para el martillo
- Apófisis lenticular con su faceta articular para el estribo
- Faceta rugosa que se aplica a la parte inferior del conducto timpano-mastoideo



6

Sistema Óseo

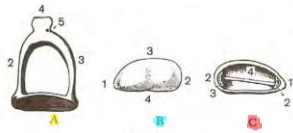


FIG. 697

A, estribo visto por arriba; B, su base vista por su cara interna; C, esta misma base vista por su cara externa.
 A. — 1, base. — 2, rama anterior. — 3, rama posterior. — 4, cabeza. — 5, cuello.
 B. — 1, extremidad anterior. — 2, extremidad posterior. — 3, borde superior. — 4, borde inferior.
 C. — 1, extremidad anterior. — 2, extremidad posterior. — 3, sección de las ramas. — 4, cresta oblicua.

Estribo:

- Es el más pequeño y el más medial de los huesecillos

Sistema Óseo

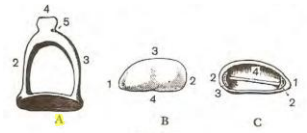


FIG. 697

A, estribo visto por arriba; B, su base vista por su cara interna; C, esta misma base vista por su cara externa.
 A. — 1, base. — 2, rama anterior. — 3, rama posterior. — 4, cabeza. — 5, cuello.
 B. — 1, extremidad anterior. — 2, extremidad posterior. — 3, borde superior. — 4, borde inferior.
 C. — 1, extremidad anterior. — 2, extremidad posterior. — 3, sección de las ramas. — 4, cresta oblicua.

Estribo:

1. Base
2. Rama anterior
3. Rama posterior
4. Cabeza
5. Cuello

7

8

Sistema Óseo

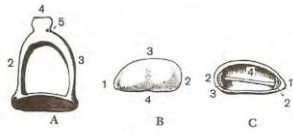


FIG. 697

A, estribo visto por arriba; B, su base vista por su cara interna; C, esta misma base vista por su cara externa.
 A. — 1, base. — 2, rama anterior. — 3, rama posterior. — 4, cabeza. — 5, cuello.
 B. — 1, extremidad anterior. — 2, extremidad posterior. — 3, borde superior. — 4, borde inferior.
 C. — 1, extremidad anterior. — 2, extremidad posterior. — 3, sección de las ramas. — 4, cresta oblicua.

Estribo:

1. Extremidad anterior
2. Extremidad posterior
3. Borde superior
4. Borde inferior

Sistema Óseo




FIG. 697

A, estribo visto por arriba; B, su base vista por su cara interna; C, esta misma base vista por su cara externa.
 A. — 1, base. — 2, rama anterior. — 3, rama posterior. — 4, cabeza. — 5, cuello.
 B. — 1, extremidad anterior. — 2, extremidad posterior. — 3, borde superior. — 4, borde inferior.
 C. — 1, extremidad anterior. — 2, extremidad posterior. — 3, sección de las ramas. — 4, cresta oblicua.

Estribo:

1. Extremidad anterior
2. Extremidad posterior
3. Sección de las ramas
4. Cresta oblicua

9

10

Sistema Óseo

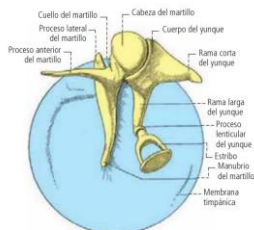

Fig. 48-5. Huesecillos del oído, vista medial, lado derecho.

Huesos del oído:

- Los huesecillos están unidos entre sí (articulaciones intrínsecas) y a las paredes de la cavidad timpánica (articulaciones extrínsecas).

Sistema Óseo

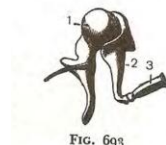


FIG. 693

Los huesecillos del oído «in situ» vistos por su parte anterior.

- 1, martillo. — 2, yunque. — 3, estribo.

Articulaciones Intrínsecas:

Son la articulación incudomaleolar (martillo con yunque) y la articulación incudostapedial (yunque con estribo). Son articulaciones de tipo sinovial.

1. La primera representa una articulación de tipo selar.
2. La segunda es una esferoidea.

11

12

Sistema Óseo

Articulaciones Intrínsecas:
INCUDOMALEOLAR (Martillo y yunque)

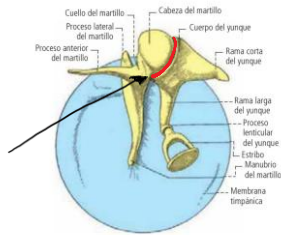


Fig. 48-5. Huesecillos del oído, vista medial, lado derecho.

13

Sistema Óseo

Articulaciones Intrínsecas:
INCUDOESTAPEDIAL (Yunque y estribo)

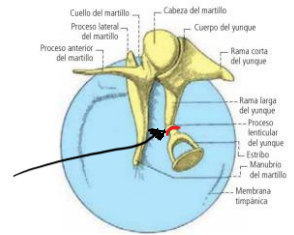


Fig. 48-5. Huesecillos del oído, vista medial, lado derecho.

14

Sistema Óseo

Articulaciones Extrínsecas:
Cada huesecillo está unido a las paredes de la cavidad timpánica por cierto número de ligamentos

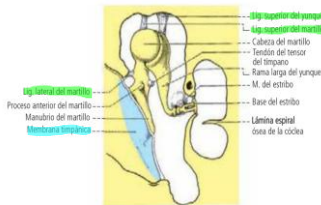
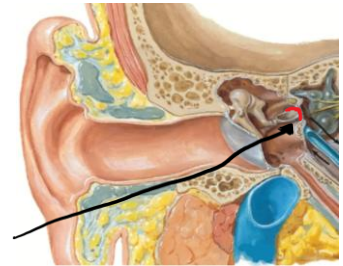


Fig. 48-6. Huesecillos del oído, vista anterior, lado derecho.

15

Sistema Óseo

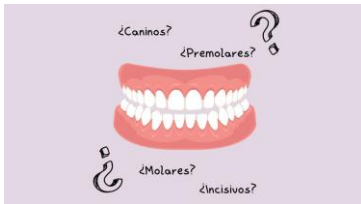Articulaciones Intrínsecas:
TIMPANOESTAPEDICA (Estribo y ventana oval del oído interno)



16

Sistema Óseo

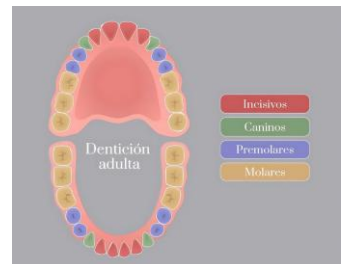
Dientes:
• Generalidades
Son formaciones ectodérmicas duras, resistentes, implantadas por sus raíces en los alvéolos del maxilar y de la mandíbula y destinados a fragmentar los alimentos sólidos para constituir el bolo alimenticio y contribuir a la fonación.



17

Sistema Óseo

Dientes:
• Generalidades
La dentadura, o conjunto de los dientes, en el adulto comprende:
1. Los incisivos: 4 arriba y 4 abajo
2. Los caninos: 2 arriba y 2 abajo
3. Los premolares: 4 arriba y 4 abajo
4. Los molares: tres por maximo.

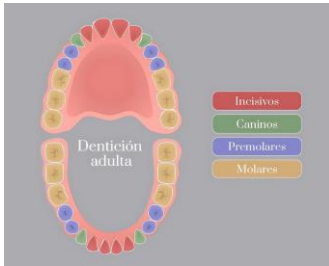


18

Sistema Óseo

Dientes:

- Descripción general y constitución anatómica
- Aspecto exterior: Todos los dientes se componen de una **corona, una raíz y un cuello anatómico** y pueden describirse como dos prismas cuadrangulares opuestos por sus bases; el de menor altura corresponde a la corona y el de mayor altura corresponde a la raíz.



19

Sistema Óseo

Dientes:

- Descripción general y constitución anatómica
- Corona
- Raíz
- Cuello

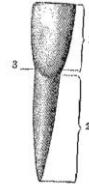


FIG. 54
Diente esquemático para demostrar sus tres partes constituyentes.
1. corona. — 2. raíz.
3. cuello.

20

Sistema Óseo

Dientes:

- Descripción general y constitución anatómica
- Esmalte
- Dentina
- Cemento
- Pulpa dentaria
- Cavidad pulpar

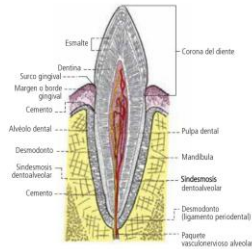


Fig. 103-25. Corte longitudinal de un diente de la mandíbula con su alveolo (esquemático). Articulación dentoalveolar.

21

Sistema Óseo

Dientes:

- Características generales de las piezas dentarias
- INCISIVO CENTRAL SUPERIOR**
- 1. Cara labial
- 2. Cara lingual
- 3. Cara lateral
- 4. Cara mesial
- 5. Raíz

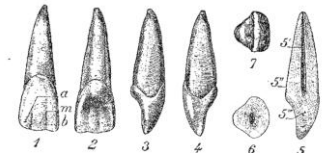


FIG. 55
Incisivo central superior derecho.
1. cara labial. — 2. cara lingual. — 3. cara distal. — 4. cara mesial. — 5. raíz. — 6. cámara pulpar. — 7. cuello. — 8. corona. — 9. corte de la base distal.

22

Sistema Óseo

Dientes:

- Características generales de las piezas dentarias
- 5. Cámara pulpar
- 5'. Cuello
- 5. Corona
- 6. Corte de la raíz
- 7. Borde cortante

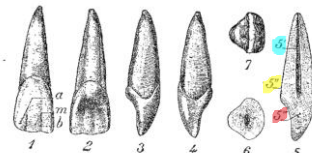


FIG. 55
Incisivo central superior derecho.
1. cara labial. — 2. cara lingual. — 3. cara distal. — 4. cara mesial. — 5. raíz. — 6. cámara pulpar. — 7. cuello. — 8. corona. — 9. corte de la base distal.

23

Sistema Óseo

Dientes:

- Características generales de las piezas dentarias
- INCISIVO SUPERIOR LATERAL**
- 1. Cara labial
- 2. Cara lingual
- 3. Cara distal
- 4. Cara mesial
- 5. Raíz

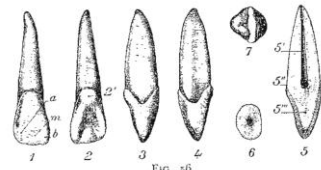
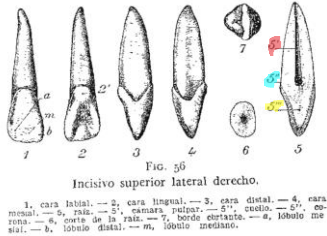


FIG. 56
Incisivo superior lateral derecho.
1. cara labial. — 2. cara lingual. — 3. cara distal. — 4. cara mesial. — 5. raíz. — 6. cámara pulpar. — 7. cuello. — 8. corona. — 9. corte de la raíz. — 10. borde cortante. — a. lóbulo mesial. — b. lóbulo distal. — m. lóbulo mediano.

24

Sistema Óseo

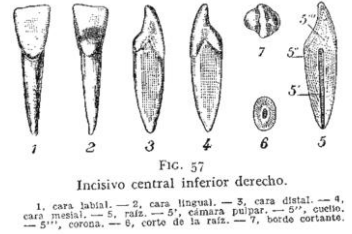- Dientes:
- Características generales de las piezas dentarias
 - INCISIVO SUPERIOR LATERAL**
 - 5^{ca} Cámara pulpar
 - 5^{co} Cuello
 - 5^{co} Corona
 - 6. Corte de la raíz
 - 7. Borde cortante



25

Sistema Óseo

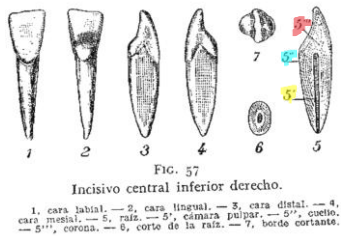- Dientes:
- Características generales de las piezas dentarias
 - INCISIVO CENTRAL INFERIOR**
 - 1. Cara labial
 - 2. Cara lingual
 - 3. Cara lateral
 - 4. Cara medial
 - 5. Raíz



26

Sistema Óseo

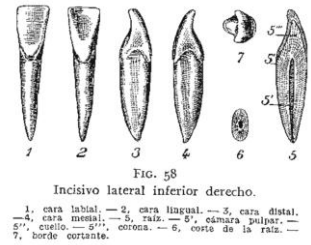- Dientes:
- Características generales de las piezas dentarias
 - INCISIVO CENTRAL INFERIOR**
 - 5^{ca} Cámara pulpar
 - 5^{co} Cuello
 - 5^{co} Corona
 - 6. Corte de la raíz
 - 7. Borde cortante



27

Sistema Óseo

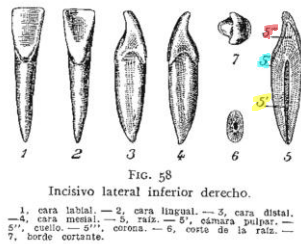
- Dientes:
- Características generales de las piezas dentarias
 - INCISIVO LATERAL INFERIOR**
 - 1. Cara labial
 - 2. Cara lingual
 - 3. Cara distal
 - 4. Cara mesial
 - 5. Raíz



28

Sistema Óseo


- Dientes:
- Características generales de las piezas dentarias
 - INCISIVO LATERAL INFERIOR**
 - 5^{ca} Cámara pulpar
 - 5^{co} Cuello
 - 5^{co} Corona
 - 6. Corte de la raíz
 - 7. Borde cortante



29

Sistema Óseo

- Dientes:
- Características generales de las piezas dentarias
 - CANINO SUPERIOR**
 - 1. Cara labial
 - 2. Cara lingual
 - 3. Cara distal
 - 4. Cara mesial
 - 5. Raíz



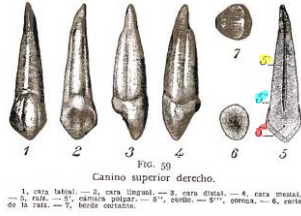
30

Sistema Óseo

- Dientes:
 • Características generales de las piezas dentarias

CANINO SUPERIOR

- 5^ª Cámara pulpar
- 5^ª Cuello
- 5^ª Corona
- 6. Corte de la raíz
- 7. Borde cortante

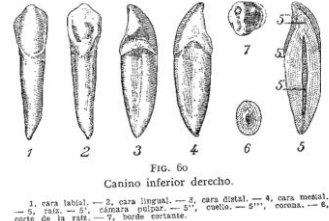

Sistema Óseo

- Dientes:
 • Características generales de las piezas dentarias

CANINO INFERIOR

- 1. Cara labial
- 2. Cara lingual
- 3. Cara distal
- 4. Cara mesial
- 5. Raíz



31

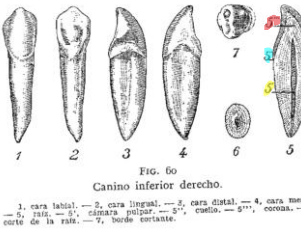
32

Sistema Óseo

- Dientes:
 • Características generales de las piezas dentarias

CANINO INFERIOR

- 5^ª Cámara pulpar
- 5^ª Cuello
- 5^ª Corona
- 6. Corte de la raíz
- 7. Borde cortante

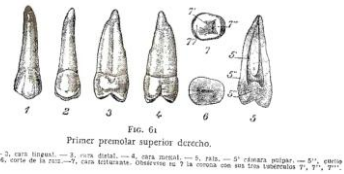


Sistema Óseo

- Dientes:
 • Características generales de las piezas dentarias

PRIMER PREMOLAR SUPERIOR

- 1. Cara labial
- 2. Cara lingual
- 3. Cara distal
- 4. Cara mesial
- 5. Raíz



33

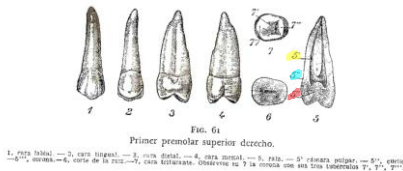
34

Sistema Óseo

- Dientes:
 • Características generales de las piezas dentarias

PRIMER PREMOLAR SUPERIOR

- 5^ª Cámara pulpar
- 5^ª Cuello
- 5^ª Corona
- 6. Corte de la raíz
- 7. Cara triturrante

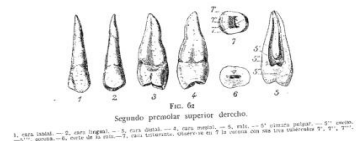

Sistema Óseo

- Dientes:
 • Características generales de las piezas dentarias

SEGUNDO PREMOLAR SUPERIOR

- 1. Cara labial
- 2. Cara lingual
- 3. Cara distal
- 4. Cara mesial
- 5. Raíz

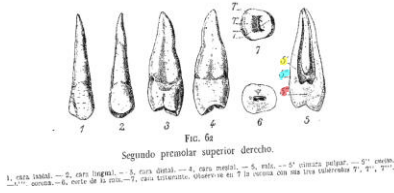


35

36

Sistema Óseo

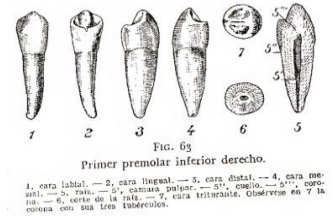- Dientes:
- Características generales de las piezas dentarias
- SEGUNDO PREMOLAR SUPERIOR**
- 5^º Cámara pulpar
 - 5^º Cuello
 - 5^º Corona
 6. Corte de la raíz
 7. Cara triturrante



37

Sistema Óseo

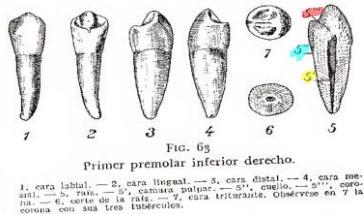
- Dientes:
- Características generales de las piezas dentarias
- PRIMER PREMOLAR INFERIOR**
1. Cara labial
 2. Cara lingual
 3. Cara distal
 4. Cara mesial
 5. Raíz



38

Sistema Óseo

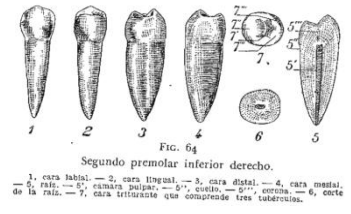- Dientes:
- Características generales de las piezas dentarias
- PRIMER PREMOLAR INFERIOR**
- 5^º Cámara pulpar
 - 5^º Cuello
 - 5^º Corona
 6. Corte de la raíz
 7. Cara triturrante



39

Sistema Óseo

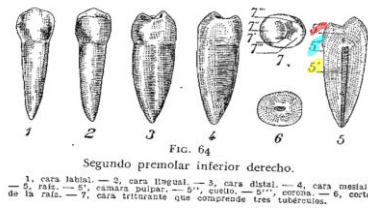- Dientes:
- Características generales de las piezas dentarias
- SEGUNDO PREMOLAR INFERIOR**
1. Cara labial
 2. Cara lingual
 3. Cara distal
 4. Cara mesial
 5. Raíz



40

Sistema Óseo

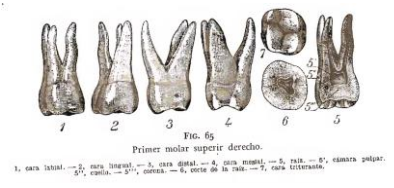
- Dientes:
- Características generales de las piezas dentarias
- SEGUNDO PREMOLAR INFERIOR**
- 5^º Cámara pulpar
 - 5^º Cuello
 - 5^º Corona
 6. Corte de la raíz
 7. Cara triturrante



41

Sistema Óseo

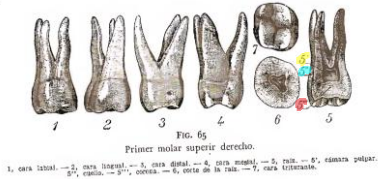
- Dientes:
- Características generales de las piezas dentarias
- PRIMER MOLAR SUPERIOR**
1. Cara labial
 2. Cara lingual
 3. Cara distal
 4. Cara mesial
 5. Raíz



42

Sistema Óseo

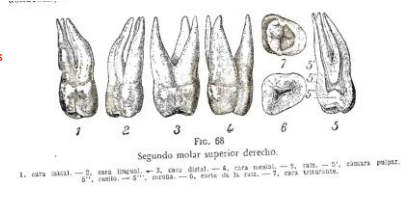
- Dientes:
- Características generales de las piezas dentarias
- PRIMER MOLAR SUPERIOR**
5. Cámara pulpar
 5. Cuello
 5. Corona
 6. Corte de la raíz
 7. Cara triturante



43

Sistema Óseo

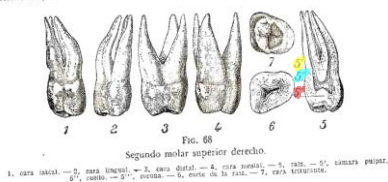
- Dientes:
- Características generales de las piezas dentarias
- SEGUNDO MOLAR SUPERIOR**
1. Cara labial
 2. Cara lingual
 3. Cara distal
 4. Cara mesial
 5. Raíz



44

Sistema Óseo

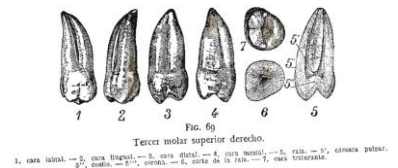
- Dientes:
- Características generales de las piezas dentarias
- SEGUNDO MOLAR SUPERIOR**
5. Cámara pulpar
 5. Cuello
 5. Corona
 6. Corte de la raíz
 7. Cara triturante



45

Sistema Óseo

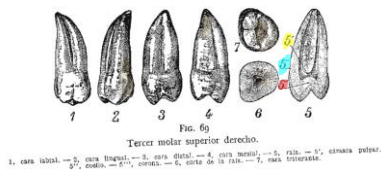
- Dientes:
- Características generales de las piezas dentarias
- TERCER MOLAR SUPERIOR**
1. Cara labial
 2. Cara lingual
 3. Cara distal
 4. Cara mesial
 5. Raíz



46

Sistema Óseo

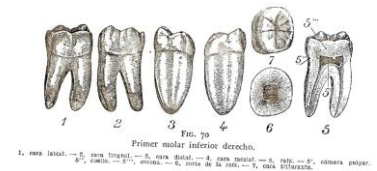
- Dientes:
- Características generales de las piezas dentarias
- TERCER MOLAR SUPERIOR**
5. Cámara pulpar
 5. Cuello
 5. Corona
 6. Corte de la raíz
 7. Cara triturante



47

Sistema Óseo

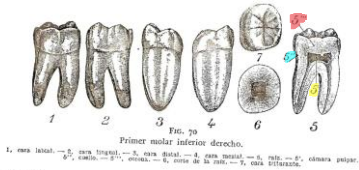
- Dientes:
- Características generales de las piezas dentarias
- PRIMER MOLAR INFERIOR**
1. Cara labial
 2. Cara lingual
 3. Cara distal
 4. Cara mesial
 5. Raíz



48

Sistema Óseo

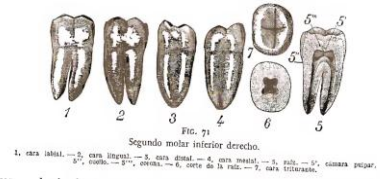
- Dientes:
- Características generales de las piezas dentarias
- PRIMER MOLAR INFERIOR**
5. Cámara pulpar
 5. Cuello
 5. Corona
 6. Corte de la raíz
 7. Cara triturante



49

Sistema Óseo

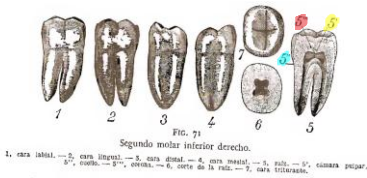
- Dientes:
- Características generales de las piezas dentarias
- SEGUNDO MOLAR INFERIOR**
1. Cara labial
 2. Cara lingual
 3. Cara distal
 4. Cara mesial
 5. Raíz



50

Sistema Óseo

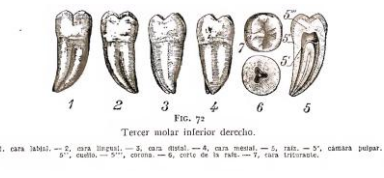
- Dientes:
- Características generales de las piezas dentarias
- SEGUNDO MOLAR INFERIOR**
5. Cámara pulpar
 5. Cuello
 5. Corona
 6. Corte de la raíz
 7. Cara triturante



51

Sistema Óseo

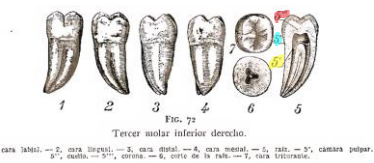
- Dientes:
- Características generales de las piezas dentarias
- TERCER MOLAR INFERIOR**
1. Cara labial
 2. Cara lingual
 3. Cara distal
 4. Cara mesial
 5. Raíz



52

Sistema Óseo

- Dientes:
- Características generales de las piezas dentarias
- TERCER MOLAR INFERIOR**
5. Cámara pulpar
 5. Cuello
 5. Corona
 6. Corte de la raíz
 7. Cara triturante



53