

Hepatitis Viral

Caso clínico 1.

Un paciente del sexo masculino de 23 años de edad acude al servicio de urgencias del hospital general debido a un cuadro de 5 días de duración de fiebre, ictericia, con orina amarilla oscura y refiere heces de coloración pálida.

1

Hepatitis Viral

También presenta malestar, fatiga, dolor abdominal, náuseas intermitentes y vómitos, además de pérdida de peso; al ver la comida le produce náuseas.

El paciente no tiene antecedentes de drogadicción por vía intravenosa y tampoco ha mantenido contactos sexuales de riesgo durante los meses anteriores.

Hace 5 semanas acudió a una reunión familiar.

2

Hepatitis Viral

Signos vitales:

Temperatura:	38.4°C
Pulso:	94 / min
Frec. Respiratoria:	14 / min
Presión arterial:	124/80 mm Hg

Exploración física:

Se observa un paciente icterico, con hepatomegalia y sin evidencia de esplenomegalia.

3

Hepatitis Viral

Estudios de laboratorio y gabinete.

Hematocrito:	42
Recuento leucocitario:	8,200 /uL
Recuento diferencial:	normal
Bioquímica sérica:	
ALT:	1,240 U/l
AST:	1,090 U/l
Bilirrubinas:	14 umol/l

No se realizan estudios de imagen.

4

Hepatitis Viral

Caso clínico 2.

Una paciente del sexo femenino de 27 años de edad es atendida en una consulta por un cuadro de varios días de duración con fiebre, escalofríos, cefalea, malestar, anorexia y dolor abdominal. La paciente señala que acude en ese momento porque ha observado un color amarillento en los ojos y sufre un prurito generalizado que la preocupa mucho.

5

Hepatitis Viral

Admite haber consumido drogas por vía endovenosa durante los últimos años y señala que ha compartido frecuentemente las agujas con sus amigos.

Ha tenido un solo compañero sexual durante el último año.

6

Hepatitis Viral

Signos vitales:
 Temperatura: 38.8°C
 Pulso: 104/min
 Frec. Respiratoria: 16/min
 Presión arterial: 112/70 mm Hg

7

Hepatitis Viral

Exploración física:

La paciente está ligeramente asustada debido al prurito, se observa ictericia en las escleróticas, el hígado ha aumentado de tamaño y se muestra ligeramente doloroso a la palpación.

8

Hepatitis Viral

Hematocrito: 31
 Recuento leucocitario: 9,400 /uL
 Recuento diferencial:
 polimorfonucleares: 32%
 linfocitos: 52%

 ALT: 2,730 U/l
 AST: 2,390 U/l
 Bilirrubina: 6.8 umol/l

9

Hepatitis Viral

Caso clínico 3.

Un hombre de 48 años de edad, acude al internista para una revisión médica (check up).

Debido a una ligera inquietud en algunos estudios de laboratorio que se practicó por su cuenta.

Es asintomático, pero en los estudios de laboratorio que le lleva a la consulta se observa elevación de las transaminasas.

10

Hepatitis Viral

El paciente niega el consumo de drogas por vía intravenosa, pero al interrogatorio profundo comenta haber recibido una transfusión de sangre hace 5 años por una complicación de apendicectomía.

11

Hepatitis Viral

Signos vitales.

Temperatura: 37°C
 Pulso: 72/min
 Frec. Respiratoria: 12/min
 Presión arterial: 124/76 mm Hg

Exploración física:

Es completamente normal.

12

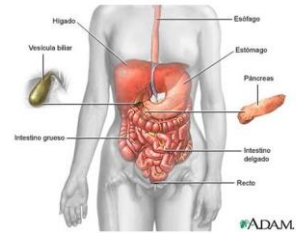
Hepatitis Viral

Hematocrito:	45
Recuento leucocitario:	6,200 /uL
Recuento diferencial:	normal
Bioquímica sérica:	
AST:	124 U/L
ALT:	145 U/L
Bilirrubina:	normal

Imagen.

El hígado está ligeramente aumentado de tamaño pero, por lo demás presenta un aspecto normal.

Hepatitis Viral



13

14

Hepatitis Viral

Cuadro Clínico.

Etapa Pre icterica

Anorexia selectiva inicialmente, después total, malestar abdominal y general, astenia, fiebre, vómitos ocasionales, dura de una a tres semanas, hasta varios meses dependiendo de su etiología.

Hepatitis Viral

Cuadro Clínico.

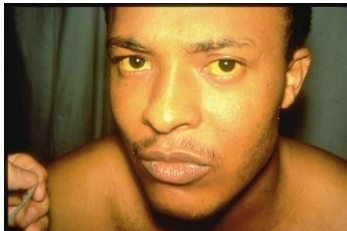Etapa icterica.

Aparece color amarillo de la piel y las mucosas cuya intensidad depende de la cantidad de bilirrubina que se encuentre en circulación.
(ictericia / coluria / acolia).

15

16

Hepatitis Viral



Hepatitis Viral



17

18

Hepatitis Viral

Le evolución se vigila mediante:

Bilirrubinas, transaminasas, proteínas (albumina/globulina).

(Pruebas de funcionamiento hepático).

Hepatitis Viral

Virus de la Hepatitis G

Virus de la Hepatitis TT

Otros

25

26