

Sistema Óseo

Hueso Nasal:

- Los huesos nasales son dos pequeñas láminas unidas en la línea mediana. Están situados entre las apófisis (procesos) frontales del maxilar, en la sutura frontonasal.
- **Posición:** Lateralmente, su cara convexa; hacia abajo, el borde que presenta una incisura; hacia adelante, el borde vertical, más grueso.

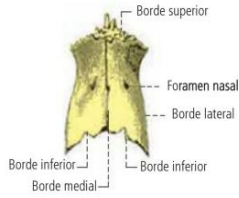


Fig. 10-5. Huesos nasales, vista anterior.

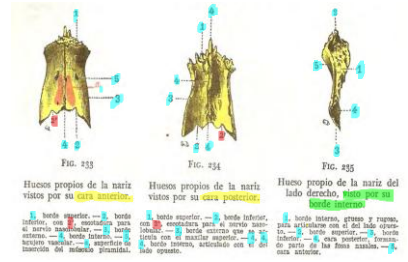
1

Sistema Óseo

Hueso Nasal:

CARAS:

- Cara Anterior:
- Cara Posterior:



2

Sistema Óseo

Hueso Nasal:

BORDES:

1. Borde Superior:
2. Borde Inferior:
3. Borde Medial:
4. Borde Lateral:

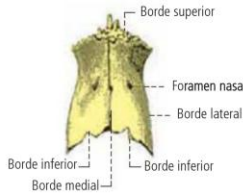


Fig. 10-5. Huesos nasales, vista anterior.

3

Sistema Óseo

Hueso Nasal:

ESTRUCTURA:

- Están constituidos por tejido compacto y atravesados por un canal vascular (foramen nasal).
- **Anatomía de superficie:** Huesos superficiales, palpables por su cara superficial, sólidos y resistentes; se encuentran expuestos a traumatismos y fracturas.
- **Desarrollo:** Cada uno de ellos presenta un punto de osificación que aparece a mediados del tercer mes de la vida intrauterina.

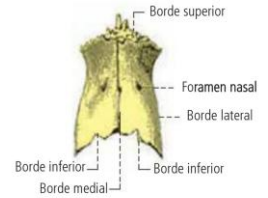


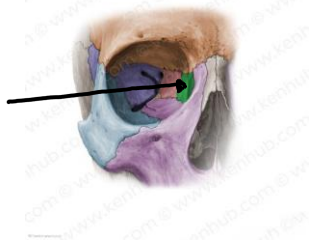Fig. 10-5. Huesos nasales, vista anterior.

4

Sistema Óseo

Hueso Lagrimal (Unguis):

- Hueso par, situado en la cara medial de cada cavidad orbitaria, entre el frontal, el etmoides y el maxilar; es una lámina ósea, delgada e irregular.



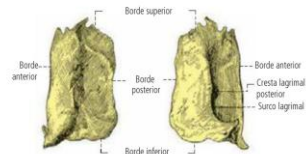
5

Sistema Óseo

Hueso Lagrimal (Unguis):

- Presenta dos caras y cuatro bordes:

- Cara Medial
- Cara Lateral



Hueso lagrimal, cara medial (a la izquierda) y cara lateral (a la derecha).

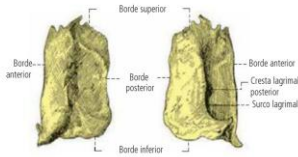
6

Sistema Óseo

Hueso Lagrimal (Unguis):

Presenta dos caras y cuatro bordes:

- Borde Anterior
- Borde Posterior
- Borde Superior
- Borde Inferior



Hueso lagrimal, cara medial (a la izquierda) y cara lateral (a la derecha).

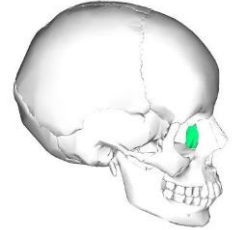
7

Sistema Óseo

Hueso Lagrimal (Unguis):

Estructura: Está formado en su totalidad por tejido compacto.

Desarrollo: Se efectúa a partir de un solo punto que aparece en el tercer mes de la vida intrauterina.



8

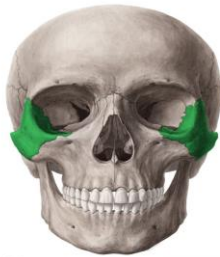Sistema Óseo

Hueso Cigomático (Malar)

El hueso cigomático es un sólido arbotante situado entre el maxilar y el frontal, el ala mayor del esfenoides y la apófisis (proceso) cigomática del hueso temporal.

Posición:

Colocar lateralmente la cara lisa y convexa del hueso; hacia adelante, la superficie en forma de semiluna; el borde orbitario; hacia abajo y horizontal, la parte más estrecha del hueso.



9

Sistema Óseo

Hueso Cigomático (Malar)

Descripción:

El cigomático forma el esqueleto del pómulo, de forma cuadrangular; en él se describen:

- Vista lateral.
- Vista medial.

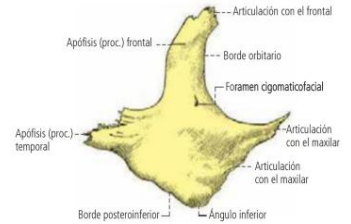


Fig. 10-3. Hueso cigomático derecho, vista lateral.

10

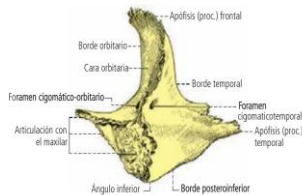
Sistema Óseo

Hueso Cigomático (Malar)

Descripción:

El cigomático forma el esqueleto del pómulo, de forma cuadrangular; en él se describen:

- Vista lateral.
- Vista medial.



Hueso cigomático derecho, vista medial.

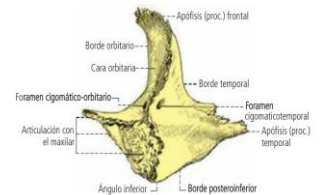
11

Sistema Óseo

Hueso Cigomático (Malar)

Bordes (Vista medial)

- Borde anterosuperior
- Borde anteroinferior
- Borde posteroinferior
- Borde posterosuperior



Hueso cigomático derecho, vista medial.

12

Sistema Óseo

Hueso Cigomático (Malar)

Bordes (Lateral)

- Borde anterosuperior
- Borde anteroinferior
- Borde posteroinferior
- Borde posterosuperior

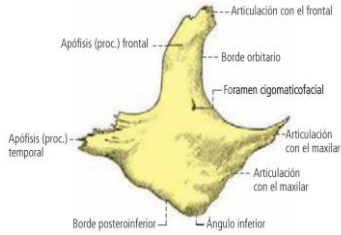


Fig. 10-3. Hueso cigomático derecho, vista lateral.

13

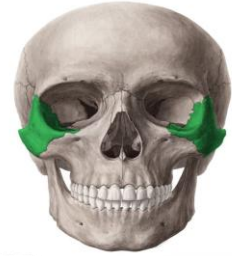Sistema Óseo

Hueso Cigomático (Malar)

Estructura: Constituido por tejido compacto, en él pueden observarse tejido esponjoso. El hueso se encuentra atravesado por un canal (conducho) en forma de Y que en la cara superior del proceso frontal, en el interior del hueso, se divide en dos; uno termina en la cara lateral del hueso y otro en la medial. Este conducho es recorrido por la rama orbitaria del nervio maxilar.

Anatomía de superficie: Superficial, es el hueso del pómullo. A pesar de ser sólido, está expuesto a las fracturas por choque directo.

Desarrollo: Se origina a partir de 3 puntos de osificación que aparecen al segundo mes y se uniden en el quinto mes de la vida intrauterina. Uno origina la porción cigomática; los otros dos, la orbitaria.

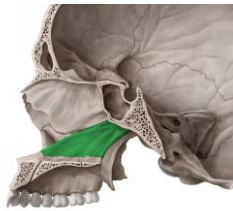

14

Sistema Óseo

Hueso Vómer

- Es una lámina ósea vertical y media, extendida desde la cara inferior del cuerpo del esfenoides hasta la sutura palatina media. Forma la parte posterior del tabique de las cavidades nasales.

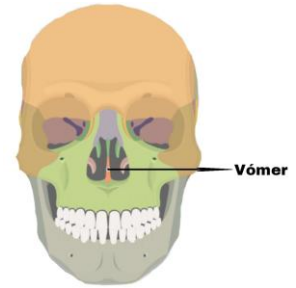


15

Sistema Óseo

Hueso Vómer

- El vómer forma el tabique nasal óseo, junto con la lámina perpendicular del etmoides.
- Se distinguen dos caras (Derecha e izquierda) y cuatro bordes.



16

Sistema Óseo

Hueso Vómer

- CARAS

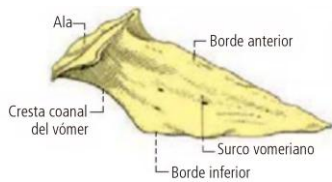


Fig. 10-10. Vómer, cara derecha.

17

Sistema Óseo

Hueso Vómer

- Borde Superior
- Borde Inferior
- Borde Anterior
- Borde Posterior

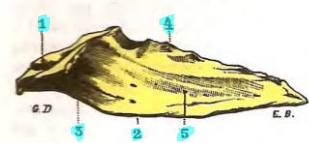


FIG. 248

Vómer visto por su lado derecho.

1, borde superior, formando canal para articularse con el estenoides. — 2, borde inferior. — 3, borde posterior. — 4, borde anterior. — 5, cara lateral derecha.

18

Sistema Óseo

Hueso Vómer

- **Estructura:** Está formado, en su totalidad, por hueso compacto. Es frágil y puede fracturarse y desplazarse hacia un lado, provocando desviaciones del tabique.
- **Anatomía de superficie:** La rinoscopia permite estudiar, a través de las cavidades nasales, ambas caras del hueso cubiertas de mucosa.
- **Desarrollo:** En una trama conjuntiva embrionaria, a partir del tercer mes de vida intrauterina, se generan dos láminas que comienzan a soldarse desde abajo hacia arriba. Ambas láminas paralelas forman en su parte superior un surco.

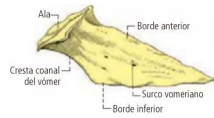


Fig. 10-10. Vómer, cara derecha.