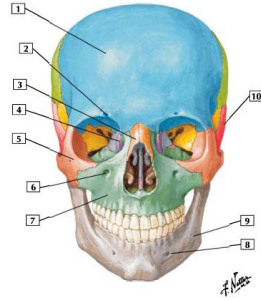


Sistema Óseo

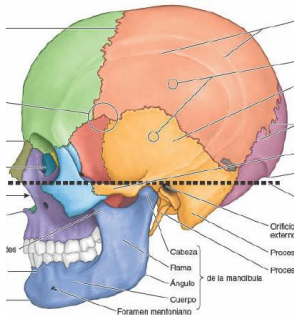
Cabeza



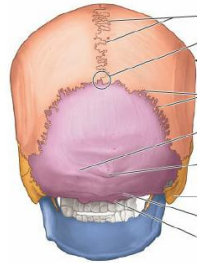
- 1. Hueso frontal
- 2. Escotadura lagrimal/ foramen lagrimal superior
- 3. Hueso nasal
- 4. Hueso lagrimal
- 5. Hueso cigomático
- 6. Agujero (foramen) infraorbitario
- 7. Maxilar
- 8. Agujero (foramen) mentoniano
- 9. Mandíbula
- 10. Hueso temporal

1

2



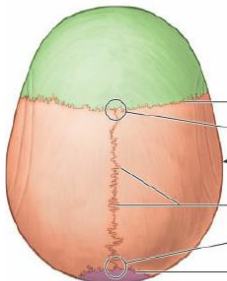
- | Huesos | |
|---------|------------|
| [Color] | Etnoides |
| [Color] | Frontal |
| [Color] | Lagrimal |
| [Color] | Mandibular |
| [Color] | Maxilar |
| [Color] | Nasal |
| [Color] | Occipital |
| [Color] | Parietal |
| [Color] | Esfenoides |
| [Color] | Sutural |
| [Color] | Temporal |
| [Color] | Vómer |
| [Color] | Cigomático |



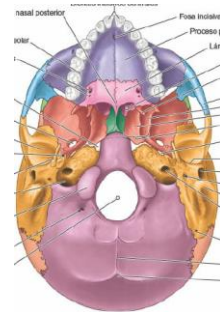
- | Huesos | |
|---------|-----------|
| [Color] | Frontal |
| [Color] | Mandíbula |
| [Color] | Occipital |
| [Color] | Parietal |
| [Color] | Temporal |

3

4



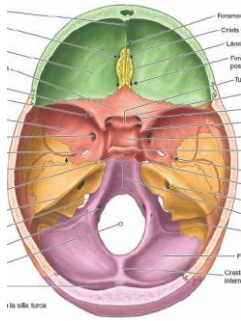
- | Huesos | |
|---------|-----------|
| [Color] | Frontal |
| [Color] | Mandíbula |
| [Color] | Occipital |
| [Color] | Parietal |
| [Color] | Temporal |



- | Huesos | |
|---------|------------|
| [Color] | Frontal |
| [Color] | Maxilar |
| [Color] | Occipital |
| [Color] | Palatino |
| [Color] | Parietal |
| [Color] | Esfenoides |
| [Color] | Temporal |
| [Color] | Vómer |
| [Color] | Cigomático |

5

6



Huesos	
	Frontal
	Esfenoides
	Etmoides
	Parietal
	Temporal
	Occipital

Sistema Óseo

Huesos del Cráneo:

Total: 8

- Frontal (único)
- Parietal (par)
- Occipital (único)
- Etmoides (único)
- Esfenoides (único)
- Temporal (par)

7

8

Sistema Óseo

Hueso Frontal:

Situado en la región frontal del cráneo, constituye la región llamada "frente".

Se encuentra articulado hacia:

Atrás:

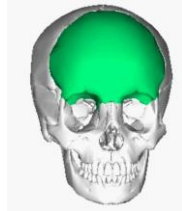
Parietales, esfenoides, etmoides.

Abajo:

Maxilar, nasales, etmoides, lagrimal.

Fuera:

Cigomáticos



Sistema Óseo

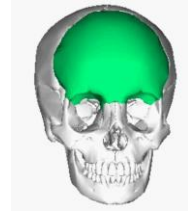
Hueso Frontal:

Caras:

Anterior en contacto con la piel.

Posterior en contacto con el cerebro.

Inferior forma parte de las órbitas.



9

10

Sistema Óseo

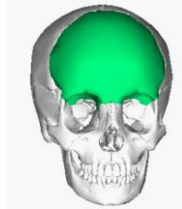
Hueso Frontal:

Bordes:

Anterior, orbitas y nasal.

Superior, parietales.

Posterior, esfenoides.



Sistema Óseo

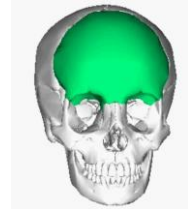
Hueso Frontal:

Porciones:

Vertical

Horizontal

Cresta orbital nasal

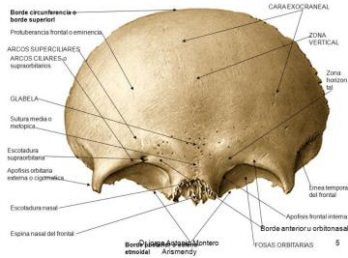


11

12

Sistema Óseo

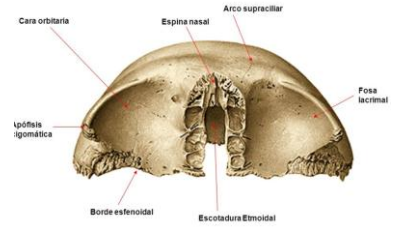
Hueso Frontal:
Cara anterior.



13

Sistema Óseo

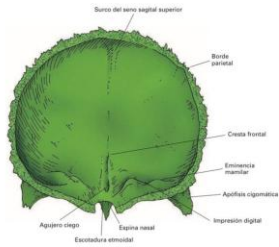
Hueso Frontal:
Cara inferior.



14

Sistema Óseo

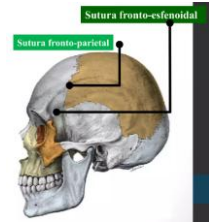
Hueso Frontal:
Cara posterior.



15

Sistema Óseo

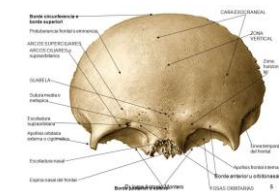
Hueso Frontal:
Borde superior.
Parte superior articula con los parietales.
Sutura Fronto-parietal.
Parte inferior articula con esfenoides.
Sutura Fronto-esfenoidal.



16

Sistema Óseo

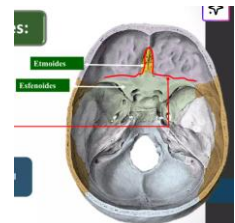
Hueso Frontal:
Borde anterior.
Cresta orbital nasal.



17

Sistema Óseo

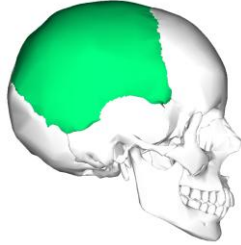Hueso Frontal:
Borde posterior.
Articula con:
Etmoides.
Esfenoides.



18

Sistema Óseo

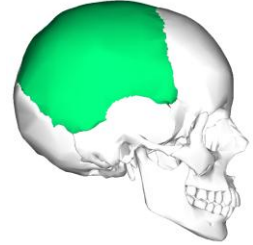Hueso Parietal.
 Hueso plano y cuadrangular.
 Se sitúa en la parte superior y lateral del cráneo.
 Articula con:
 Hacia delante: Frontal.
 Atrás: Occipital.
 Abajo: Temporal.
 Lado: Otro parietal.



19

Sistema Óseo

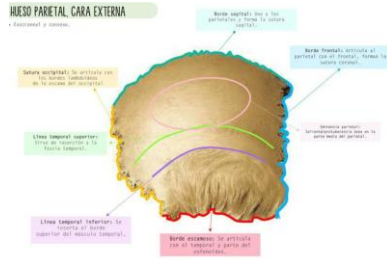
Hueso Parietal.
 Caras:
 Interna (endocraneal)
 Externa.
 Bordes:
 Anterior – posterior
 Superior – inferior.
 (4 ángulos)



20

Sistema Óseo

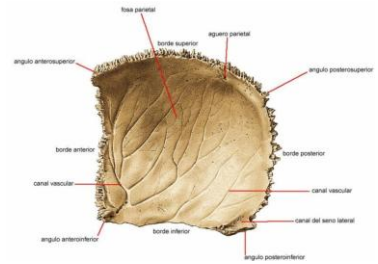
Hueso Parietal.
 Cara externa:



21

Sistema Óseo

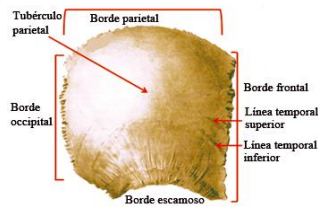
Hueso Parietal.
 Cara interna:



22

Sistema Óseo

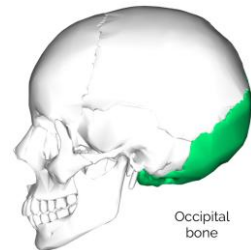
Hueso Parietal.
 Bordes:
 Superior:
 Sutura sagital. (dentado)
 Inferior:
 Sutura parieto-escamosa
 Anterior:
 Coronal. (dentado)
 Posterior:
 Sutura Lamdoideo



23

Sistema Óseo

Hueso Occipital
 Hueso impar, simétrico, situado en la parte posterior del cráneo.
 Tiene forma de rombo irregular.
 Integra la parte posterior de la base del cráneo.



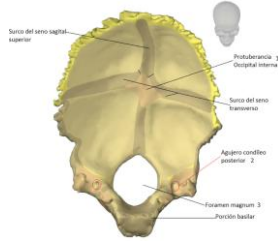
24

Sistema Óseo

Hueso Occipital

Partes:

- Escama
- Cuerpo
- Masas laterales



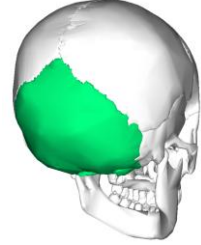
25

Sistema Óseo

Hueso Occipital

Caras:

- Postero inferior
- Antero superior
- Posee
- 4 bordes
- 4 ángulos



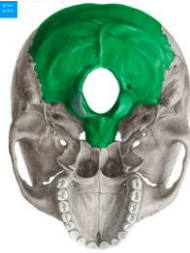26

Sistema Óseo

Hueso Occipital

Cara postero inferior. (exocraneal)

Sobresale el agujero occipital o magnun por donde pasa el bulbo raquídeo.

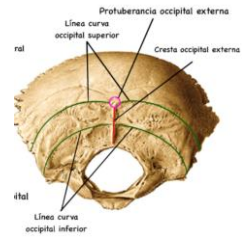


27

Sistema Óseo

Hueso Occipital

Cara postero inferior. (exocraneal)

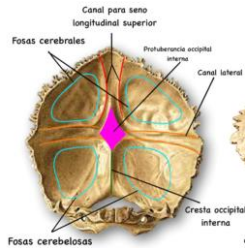


28

Sistema Óseo

Hueso Occipital

Cara anterior (endocraneal)

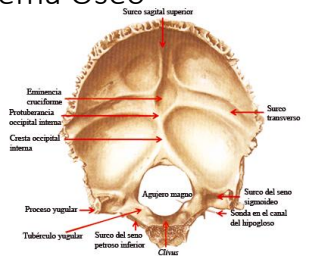


29

Sistema Óseo

Hueso Occipital

Cara anterior (endocraneal)

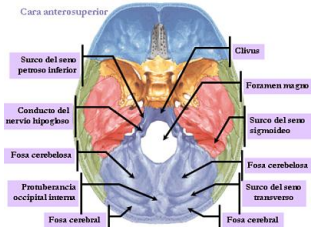


30

Sistema Óseo

Hueso Occipital

- Bordes.
 Superior:
 Parietales.
 Temporales.
 Anterior:
 Esfenoides.

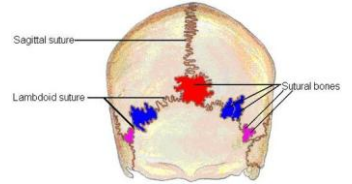


31

Sistema Óseo

Hueso Occipital.

- Ángulos:
 Antero inferior.
 (Esfenoides)
 Laterales.
 (Parietales y temporales)
 Superior.
 (Parietales)

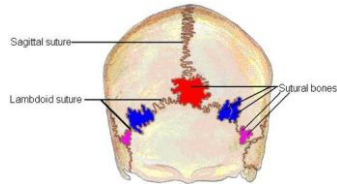


32

Sistema Óseo

Huesos suturales.

- Wormianos.

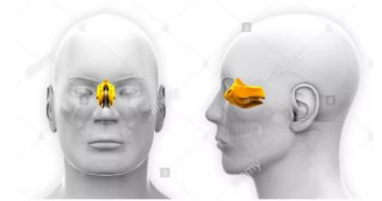


33

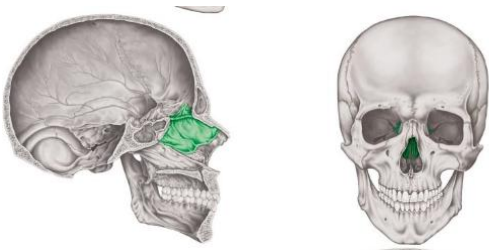
Sistema Óseo

Hueso etmoides

- Hueso impar, corto, central, ubicado por debajo de la cara inferior del hueso frontal.
 Línea media y anterior de la base del cráneo.
 Muy anfractuoso.



34

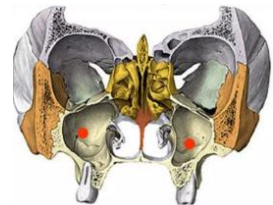


35

Sistema Óseo

Hueso etmoides

- Conforma órbita y cavidad nasal.
 Lámina cribosa (porción horizontal)



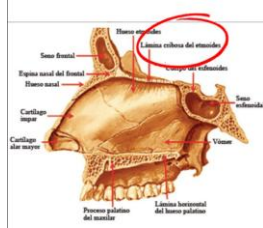
36

Sistema Óseo

Hueso etmoides

Conforma órbita y cavidad nasal.

Lámina cribosa (porción horizontal)



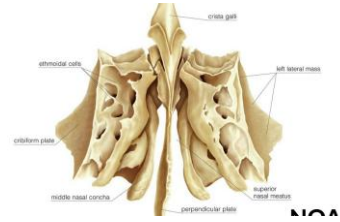
37

Sistema Óseo

Hueso etmoides

Laberintos etmoidales

Caras:
Anterior.
Posterior.
Inferior.
Laterales.
Mediales.



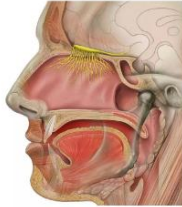
38

Sistema Óseo

Hueso etmoides

La lámina cribosa se articula con la escotadura etmoidal del frontal.

El borde inferior conforma la pared superior de las fosas nasales.



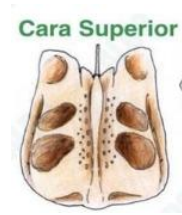
39

Sistema Óseo

Hueso etmoides

Cara superior.

Celdillas etmoidales medias.



40

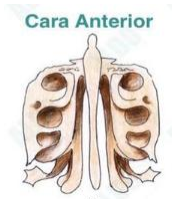
Sistema Óseo

Hueso etmoides

Cara anterior.

Se articula con el hueso lagrimal.

Celdillas etmoidales anteriores.



41

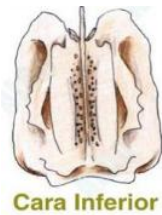Sistema Óseo

Hueso etmoides

Laberintos etmoidales.

Cara inferior.

Bulla etmoidal.



42

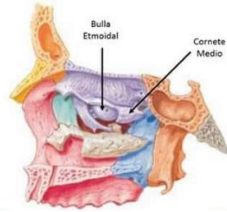
Sistema Óseo

Hueso etmoides

Laberintos etmoidales.

Cara inferior.

Bulla etmoidal.



43

Sistema Óseo

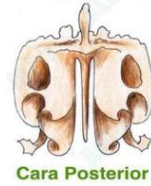
Hueso etmoides

Laberintos etmoidales.

Cara posterior:

Celdilla etmoidales posteriores.

Se articula con la apófisis orbitaria del palatino).



44

Sistema Óseo

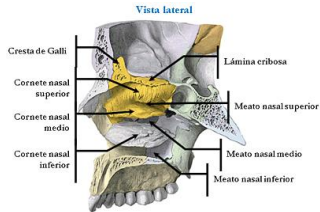
Hueso etmoides

Cara lateral.

Cornete nasal superior.

Cornete nasal medio.

Meato nasal medio.



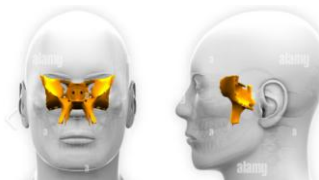
45

Sistema Óseo

Hueso esfenoides.

Situado en la parte anterior y media de la base del cráneo.

Impar.
Irregular.



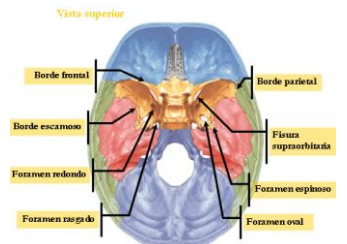
47

Sistema Óseo

Hueso esfenoides.

Situado en la parte anterior y media de la base del cráneo.

Impar.
Irregular.

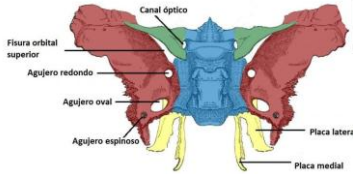


48

Sistema Óseo

Hueso esfenoides.

- Partes:
- Cuerpo
- Ala menor
- Ala mayor
- Apófisis pterigoides

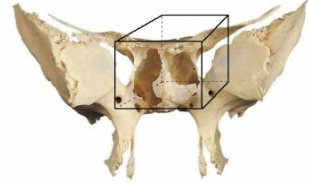


49

Sistema Óseo

Hueso esfenoides.

- Cuerpo:
- Superior.
- Inferior.
- Anterior.
- Posterior.
- Laterales.

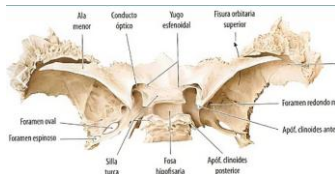


50

Sistema Óseo

Hueso esfenoides.

- Cuerpo:
- Superior.
- Yugo esfenoidal
- Conductos ópticos.
- Fosa hipofisaria.

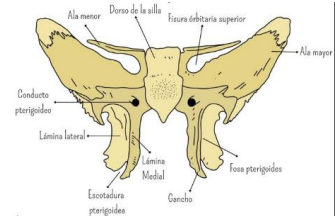


51

Sistema Óseo

Hueso esfenoides.

- Cuerpo:
- Caras laterales.
- Bases de las alas mayores.

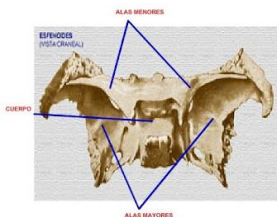


52

Sistema Óseo

Hueso esfenoides.

- Alas menores.
- Cara superior.
- Cara inferior.

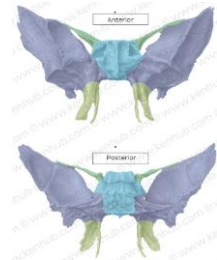


53

Sistema Óseo

Hueso esfenoides.

- Alas mayores
- Caras:
- Anterior.
- Posterior.
- Externa.



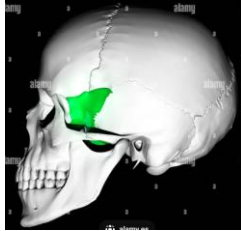
54

Sistema Óseo

Hueso esfenoides.

Alas mayores

Caras:
Anterior.
Posterior.
Externa.



55

Sistema Óseo

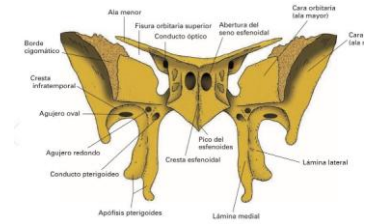
Hueso esfenoides.

Apófisis pterigoides

1 base.

2 alas.

Laminas medial y lateral.



56

Sistema Óseo

Hueso temporal

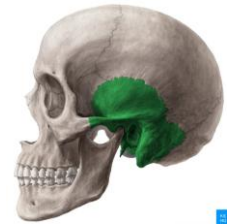Hueso que conforma la parte lateral e inferior del cráneo.

PAR

Debajo del parietal.

Detrás del frontal y ala externa del esfenoides.

Delante del occipital.



57

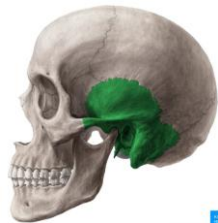58

Sistema Óseo

Hueso temporal

Tiene forma semi circular, de ella se desprende la apófisis horizontal.

Contiene la mayor parte del oído.



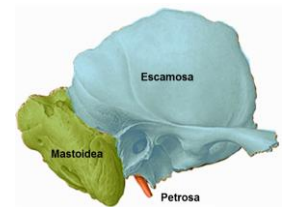
59

Sistema Óseo

Hueso temporal

Partes:

Escamosa.
Mastoidea.
Petrosa.



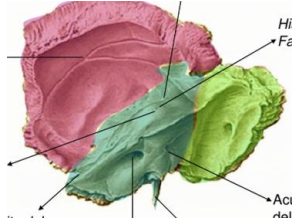
60

Sistema Óseo

Hueso temporal

Partes:

- Escamosa.
- Mastoidea.
- Petrosa.

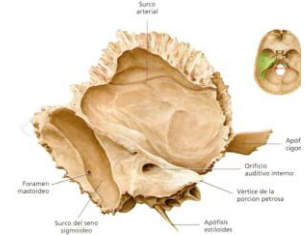

61

Sistema Óseo

Hueso temporal

Caras:
Endocraneal
(interna)

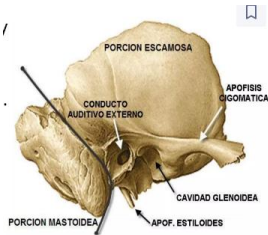


62

Sistema Óseo

Hueso temporal

Caras:
Exocraneal.



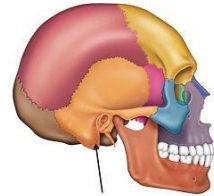
63

Sistema Óseo

Hueso temporal

Apófisis mastoidea.

Situada en el extremo posterior d
cara exocraneal.
Termina en punta hacia abajo.



64

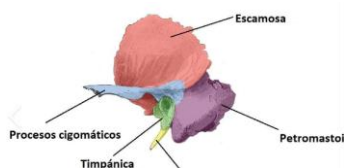
Sistema Óseo

Hueso temporal

Porción petrosa.

Tiene forma de pirámide con base
hacia afuera y atrás.
Vértice dirigido hacia adentro y
adelante.

4 caras.

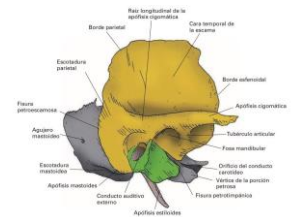


65

Sistema Óseo

Hueso temporal

Apófisis estiloides.



66