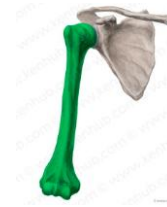

# Sistema Óseo

## CLASIFICACIÓN DE LOS HUESOS POR SU FORMA

Huesos largos.

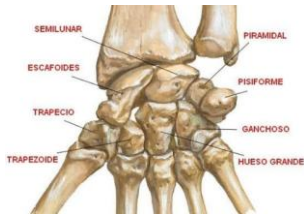

1

2

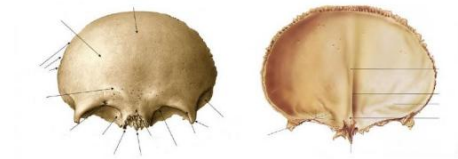## CLASIFICACIÓN DE LOS HUESOS POR SU FORMA

Huesos cortos.



## CLASIFICACIÓN DE LOS HUESOS POR SU FORMA

Huesos planos.

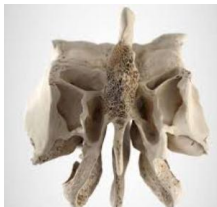

3

4

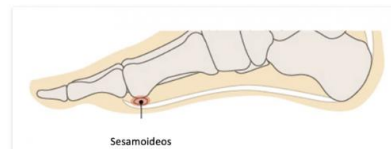## CLASIFICACIÓN DE LOS HUESOS POR SU FORMA

Huesos irregulares.



## CLASIFICACIÓN DE LOS HUESOS POR SU FORMA

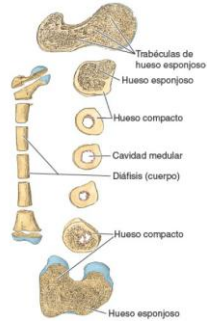
Huesos sesamoideos.



5

6

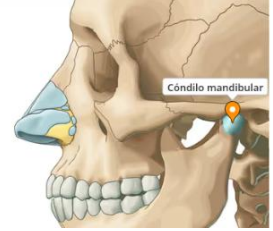
Constitución del hueso.



7

Estructuras del hueso:

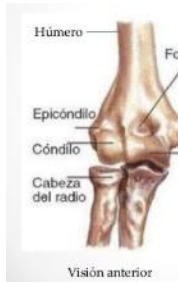**Cóndilo:** área articular redondeada.



8

Estructuras del hueso:

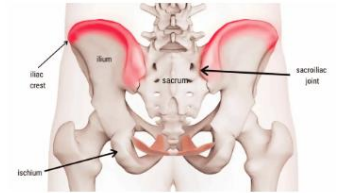
**Epicóndilo:** eminencia superior a un cóndilo.



9

Estructuras del hueso:

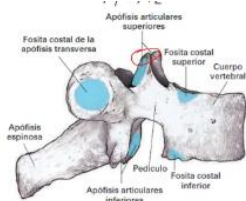
**Cresta:** reborde óseo.



10

Estructuras del hueso:

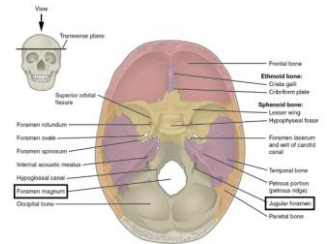
**Cara, carilla o fosita:** área plana y lisa, normalmente cubierta de cartilago, donde un hueso se articula con otro



11

Estructuras del hueso:

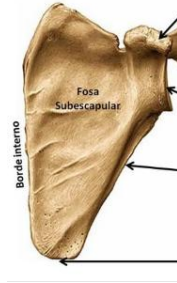**Foramen (agujero):** paso a través de un hueso.



12

Estructuras del hueso:

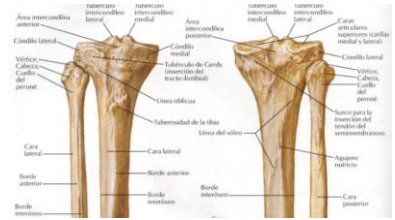**Fosa:** hueco o área deprimida.



13

Estructuras del hueso:

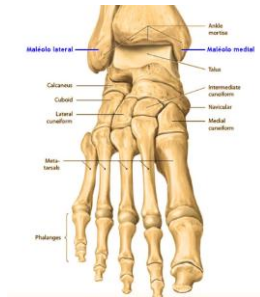
**Línea:** elevación lineal.



14

Estructuras del hueso:

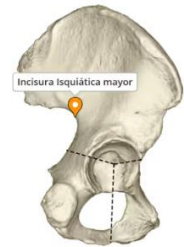
**Maléolo:** proceso (apófisis) redondeado.



15

Estructuras del hueso:

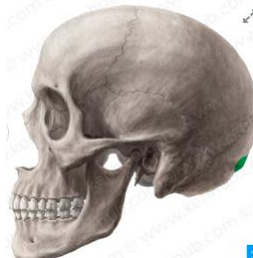
**Incisura:** muesca en el borde de un hueso.



16

Estructuras del hueso:

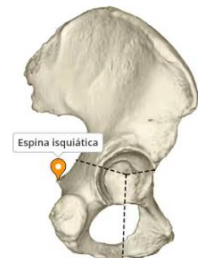
**Protuberancia:** abultamiento o proyección ósea.



17

Estructuras del hueso:

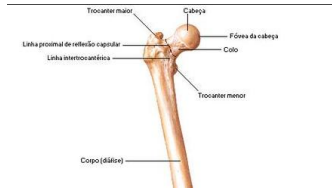
**Espina:** prolongación en forma de espina.



18

Estructuras del hueso:

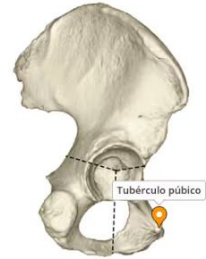**Trocánter:** gran elevación roma.



19

Estructuras del hueso:

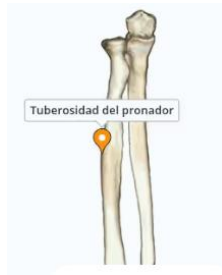**Tubérculo:** pequeña eminencia elevada.



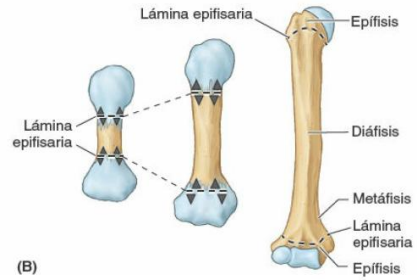
20

Estructuras del hueso:

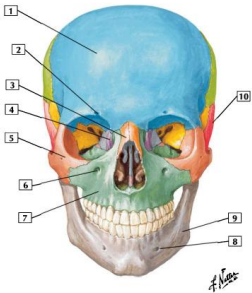
**Tuberosidad:** gran elevación redondeada.



21

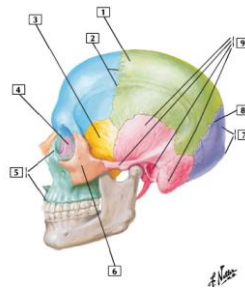


22



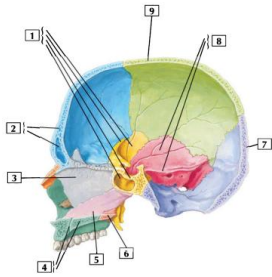
- 1. Hueso frontal
- 2. Escotadura (agujero/ foramen) supraorbitaria
- 3. Hueso nasal
- 4. Hueso lagrimal
- 5. Hueso cigomático
- 6. Agujero (foramen) infraorbitario
- 7. Maxilar
- 8. Agujero (foramen) mentoniano
- 9. Mandíbula
- 10. Hueso temporal

23



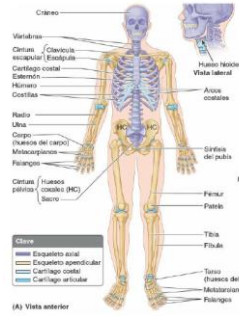
- 1. Hueso parietal
- 2. Sutura coronal
- 3. Hueso esfenoides
- 4. Hueso lagrimal
- 5. Maxilar (apófisis frontal; apófisis alveolar)
- 6. Hueso cigomático
- 7. Hueso occipital (protuberancia occipital externa)
- 8. Sutura lambdoidea
- 9. Hueso temporal (porción escamosa; apófisis cigomática; conducto auditivo externo; apófisis mastoideas)

24

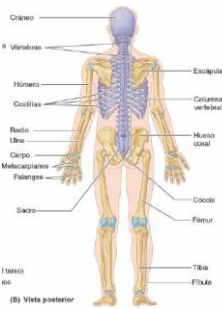


1. Hueso esfenoides (ala mayor; ala menor; silla turca; seno esfenoidal)
2. Hueso frontal (seno frontal)
3. Hueso etmoides (lámina perpendicular)
4. Maxilar (conducto incisivo; apófisis palatina)
5. Vómer
6. Hueso palatino
7. Hueso occipital
8. Hueso temporal (porción escamosa; porción petrosa)
9. Hueso parietal

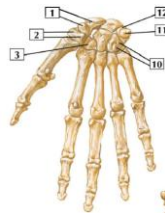25



26

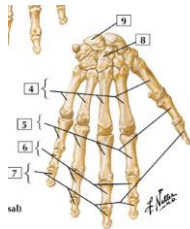


27



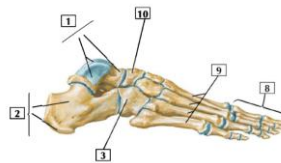
1. Escafoides y su tubérculo
2. Trapecio y su tubérculo
3. Trapezoide
4. Huesos metacarpianos
5. Falanges proximales
6. Falanges medias
7. Falanges distales
8. Grande
9. Semilunar
10. Ganchoso y su gancho
11. Pisiforme
12. Piramidal

28



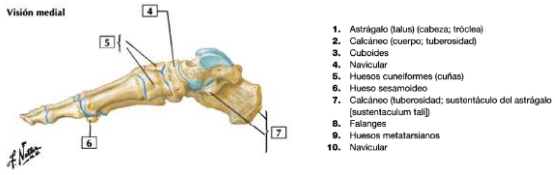
1. Escafoides y su tubérculo
2. Trapecio y su tubérculo
3. Trapezoide
4. Huesos metacarpianos
5. Falanges proximales
6. Falanges medias
7. Falanges distales
8. Grande
9. Semilunar
10. Ganchoso y su gancho
11. Pisiforme
12. Piramidal

29



1. Astrágalo (talus) (cabeza; tróclea)
2. Calcáneo (cuerpo; tuberosidad)
3. Cuboideos
4. Navicular
5. Huesos cuneiformes (cuñas)
6. Hueso sesamoideo
7. Calcáneo (tuberosidad; sustentáculo del astrágalo (sustentaculum tali))
8. Falanges
9. Huesos metatarsianos
10. Navicular

30



31